„Zamrożony bark – choroba ucząca cierpliwości”

Ostatni rok mojej pracy zawodowej spowodował znaczący napływ pacjentów z tytułowym problemem. Zważywszy na liczne pytania pacjentów – „jak długo będzie trwała choroba i dlaczego akurat mnie spotkała?” postanowiłem napisać ten artykuł, który bazować będzie na dość świeżych doniesieniach naukowych i spróbuję w sposób przystępny przybliżyć temat, opisać przebieg choroby, dostępne sposoby diagnostyczne oraz leczenie.

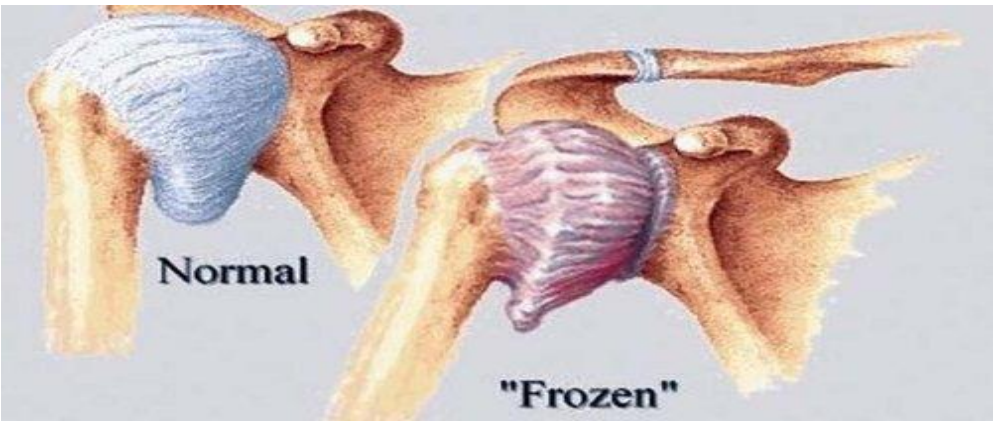

Zacznijmy od definicji : **Zamrożony bark - co to takiego?**

Zespól zamrożonego barku - a właściwie „zarostowe zapalenie torebki stawowej” - objawia się bólem, który zwykle nie ustępuje przez okres powyżej 3 miesięcy. W obrębie torebki stawowej występuje komponenta ***stanu zapalnego***. W efekcie stanu zapalnego z biegiem czasu powstaje ***zwłóknienie torebki stawowej***, które przejawiać się będzie ***ograniczeniem ruchomości barku***. Na skutek postępującego zwłóknienia torebki stawowej dochodzi do ***zmniejszenia objętości jamy stawowej*** z 15 - 35cm3 dla zdrowego stawu do 5 - 6 cm3 przy barku „zamrożonym”. Na skutek zmniejszenia przestrzeni wewnątrz stawu ***zmniejsza się jego ruchomość***.

W pierwszej kolejności dochodzi do włóknienia więzadła kruczo - barkowego którego zadaniem jest hamowanie rotacji zewnętrznej, więzadła kruczo - ramiennego, które hamuje przywiedzenie oraz więzadła obrąbkowo - ramiennego górnego (SGHL). Zwłóknienie obejmuje też zachyłek pachowy. Reasumując, zwłóknieniu ulegać będzie głównie przednia, przednio - górna i przednio - dolna część torebki stawowej.

We wstępnej diagnostyce obrazowej jest to możliwe do uchwycenia w USG Power Doppler – powyżej opisane więzadła będą zwykle bardziej przekrwione i pogrubiałe niż w barku nie objętym procesem chorobowym [1,2].

Zamrożony bark można podzielić na:

- **Pierwotny / Idiopatyczny** o nieznanej etiologii, który pojawił się bez uchwytnej przyczyny.
- **Wtórny** o znanej etiologii. Jest zwykle poprzedzony urazem ścięgnisto - więzadłowym w postaci uszkodzenia mięśni stożka rotatorów, obrąbka stawowego lub uszkodzeniem / przeciążeniem głowy długiej mięśnia bicepsa, na skutek których pojawia się ból, powodujący ochronnie ograniczenie ruchomość barku – są to tzw. czynniki wewnętrzne.
  Do czynników wewnętrznych zaliczać będziemy wszelkie zabiegi operacyjne w okolicy barku lub klatki piersiowej, które również mogą powodować ograniczenie ruchomości barku.
- **Układowy** powiązany z chorobami układu dokrewnego, chorobami tarczycy i cukrzycy.

Fazy zamrożenia:

I FAZA - POPRZEDZAJĄCA ZAMROŻENIE. Trwa około 3 miesięcy, choroba jest bardzo trudna do zdiagnozowania w tej fazie ponieważ często jest mylona z uszkodzeniem mięśni stożka rotatorów. Na początku zaczyna narastać ból i ogranicza się zakres ruchu. W badaniach histologicznych dochodzi do przerostu i przekrwienia maziówki stawowej od wewnętrznej strony torebki stawowej.

II FAZA - ZAMRAŻANIA. W tej fazie dochodzi do narastania dolegliwości bólowych oraz systematycznego ograniczania ruchomości barku. Trwa od 3 – 9 miesięcy. Błona maziowa jest przekrwiona i poprzerastana. Pojawia się tkanka bliznowata, wypełniająca przestrzenie w błonie maziowej, co sprzyja ograniczeniom zakresu ruchu.

III FAZA - ZAMROŻENIA. Dolegliwości bólowe stabilizują się, osiągając pewien niezmieniający się poziom. Dochodzi zwykle do dużego ograniczenia zakresu ruchu stawu, związanego ze zwłóknieniem torebki stawowej oraz zmniejszeniem przestrzeni wewnątrzstawowej. Trwa od 9-15 miesięcy. Histologicznie błona maziowa nie jest już tak przekrwiona jak we wcześniejszych fazach a torebka stawowa jest w fazie gojenia i przebudowy.

IV FAZA - ODMRAŻANIA. Poprawia się ruchomość stawu. Ból się minimalizuje lub całkowicie zanika. Histologicznie odbywa się dalsza przebudowa błony maziowej [2].

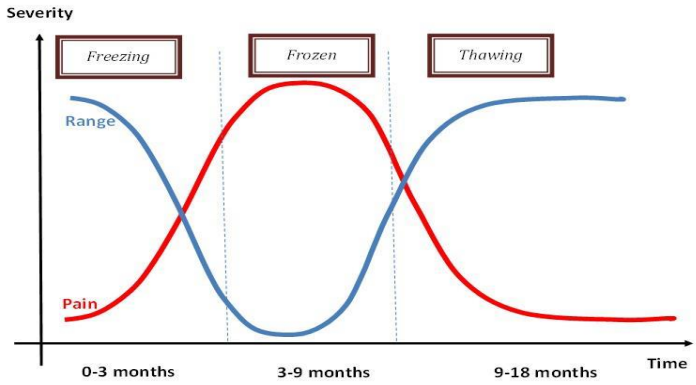

Zależność bólu i ruchomości stawu do czasu trwania choroby i faz zamrożenia.

Patobiologia:

Zespól zamrożonego barku to choroba autoimmunologiczna, w której- z niewiadomych do tej pory przyczyn - zostaje wywołany stan zapalny. Na skutek stanu zapalnego dochodzi do koncentracji cytokin prozapalnych. Podwyższa się poziom interleukin (IL 1b, IL 6, Il 8, TNF Alfa i TNF Beta), spada pH. Zwiększa się ilość komórek tucznych, powstaje dodatkowe unaczynienie i dodatkowe wolne zakończenia nerwowe (to właśnie ich zwiększony udział powoduje tak duży ból). Następnie dochodzi do nadmiernego przerostu błony maziowej, a z czasem pojawia się w niej tkanka bliznowa i w następstwie ogranicza się zakres ruchu.

Z powyższą sytuacją powinny poradzić sobie (w normalnym procesie gojenia) enzymy zwane Metaloproteinazami (MMP), których zadaniem jest degeneracja nadmiaru kolagenu. Jednak w przebiegu zespołu zamrożonego barku dochodzi do zwiększenia ilości enzymów hamujących działanie metaloproteinaz czyli tzw. tkankowych inhibitorów metaloproteinaz (TIMP).

Badania z 2013 roku, opublikowane w „Journal of Orthopaedic Science" wykazały, że ***aby zwiększyć ilość metaloproteinaz i zmniejszyć ilość TIMP należy znacznie naprężać tkanki poprzez regularne ćwiczenia.***

Tu z pomocą przychodzą nam techniki terapii manualnej oraz ćwiczenia stretchingowe. Autorzy wykazali, że pacjenci, którzy podczas ćwiczeń domowych stosowali ćwiczenia automobilizacyjne i stretching 4 razy dziennie, uzyskali po 12 tygodniach zwiększenie ilości MMP i zmniejszenie TIMP. ***Mówiąc wprost - intensywne i regularne ćwiczenia są niezbędne w walce o szybsze wyleczenie i powrót zakresu ruchu*** [3].

Inne badania wykazały, że podanie kortykosteroidów powoduje rozpad nadmiaru (niepotrzebnego) kolagenu. Spada też proliferacja kolagenu. Hamuje stan zapalny i znacząco zmniejsza się ból. Wynika z tego, że kortykosteroidy mogą wspomóc terapię, szczególnie w początkowych tygodnia jej trwania. Mniej bólu – pacjent bardziej chętny do ćwiczeń [4,5].

Podczas mojej współpracy z lekarzami ortopedami również zaobserwowałem, że podanie dostawowo iniekcji z kortykosteroidem w początkowym okresie choroby, kiedy pacjent odczuwa silny ból, przyspiesza proces rehabilitacji.

Drodzy pacjenci - wynika z tego, że nie taki steryd straszny… Zważywszy, że mając do czynienia z faktycznym stanem zapalnym podanie kortykosteroidów w pierwszych fazach „zamrażania” barku jest uzasadnione.

Kogo najczęściej dotyka choroba?

Badania wykazują, że bardziej narażone są kobiety w stosunku ok 60:40. W przypadku mojej praktyki fizjoterapeutycznej przeanalizowane dane na przestrzeni ostatnich 10 lat są zdecydowanie mniej korzystne dla Pań - 9 na 10 osób to kobiety.

Choroba częściej dotyka kończynę niedominującą, natomiast 11-15% pacjentów wykształca podobne problemy w drugim barku.

Istnieje również powiązanie genetyczne z chorobami reumatoidalnymi. Prodromidis i Charalambous w badaniu z 2016r wykazali pewne predyspozycje genetyczne w historii rodzinnej pacjentów oraz z pozytywnym antygenem HLA – B27, występującym w przypadku chorób reumatoidalnych takich jak ZZSK, choroba Reitera lub innych chorób autoimmunizacyjnych. Zespół zamrożonego barku występuje częściej u osób z chorobami reumatoidalnymi [6].

Kolejna publikacja z roku 2017, w której autorzy, powołując się na badanie przeprowadzone w Danii w latach 1995 – 2013 na bardzo dużej grupie osób, bo ponad 29 tys. osób wykazali, że najczęstszą grupą pacjentów chorujących na zespół zamrożonego barku są osoby w wieku 50-59 lat. Natomiast najrzadziej chorują osoby poniżej 39 roku życia. Podobne ilości pacjentów chorowało w grupie wiekowej pomiędzy 40-49 i powyżej 59 r.ż.

To samo badanie wykazało, że w okresie powyżej 6 miesięcy od zdiagnozowania zamrożonego barku, pacjenci częściej rozwijali następujące schorzenia:

Cukrzyca, choroba obturacyjna płuc, zawał serca, zespół Parkinsona i choroby tarczycy.

Jeśli chodzi o choroby nowotworowe najczęściej odnotowano: raka piersi, raka płuc, prostaty i jelita grubego [7].

Ale bez paniki - wyżej wymienione choroby stanowiły niewielki odsetek pacjentów, natomiast zwraca uwagę ich częstsze występowanie w stosunku do innych chorób, które wykształciły się w przebadanej grupie.

Mając na uwadze fakt, że zespół zamrożonego barku jest schorzeniem autoimmunologicznym, które być może zwiastuje, że coś niedobrego dzieje się z naszym organizmem, niech te dane będą dla Was zachętą do regularnych badań adekwatnych do Waszego wieku. Po prostu nie lekceważmy badań okresowych…

Wywiad i diagnostyka funkcjonalna:

W wywiadzie:

Najczęściej Pacjentka (Pacjent) w okolicach 50 roku życia, bez urazu barku. Na początku choroby zwykle zgłasza ból w spoczynku. Szczególnie w pozycji leżącej na chorym barku. Ból także pojawia się na skutek ruchu a na końcu zakresu pojawia się spazm mięśniowy. Ból jest zwykle promieniujący poniżej łokcia (czasem do nadgarstka). Jeżeli Pacjent/ka posiada zdjęcie RTG powinno być bez zmian kostnych. W wywiadzie często pojawiają się choroby współistniejące takie jak: cukrzyca, problemy z tarczycą, choroby reumatoidalne oraz autoimmunologiczne (najczęściej choroba dupuytrena i de quervaina).

W mojej praktyce zaobserwowałem też częste problemy natury psychosocjalnej tzn. długo utrzymujący się stres, silne przeżycie emocjonalne (np. po utracie bliskiej osoby) lub brak umiejętności radzenia sobie ze stresem. Częstszymi pacjentami są introwertycy.

W badaniu czynnym i biernym:

Ograniczeniom ulegają najczęściej rotacje a następnie odwiedzenie. Elewacja (uniesienie) kończyny górnej jest to maksymalnie 135 stopni – często dużo mniej. Na końcu zakresu pojawia się zwykle duży opór mięśniowy. Podczas testów oporowych mięśni stożka rotatorów też może pojawić się ból, tak jak w przypadku jego uszkodzenia. Jest to szczególnie częste zjawisko w I i II fazie choroby, ponieważ błona maziowa, która uległa zapaleniu, wyściela również od wewnątrz stożek rotatorów. Jak się możecie domyślić, sprawia to duże problemy diagnostyczne na początku rozwoju choroby. Jest to często mylone z tendinopatiami lub naderwaniem/zerwaniem mięśni stożka rotatorów – najczęściej m. nadgrzebieniowego.

Przykładowy zakres ruchu w stawie ramiennym:

Rola diagnostyki obrazowej czyli co wybrać?

Wybór diagnostyki najlepiej pozostawić specjaliście - ortopedzie lub fizjoterapeucie

Najbardziej adekwatnymi badaniami będą:

- **RTG** jest pierwszym badaniem z wyboru. U pacjenta z silnym bólem barku należy wykluczyć złamania i inne kostne patologie w tej okolicy. W przypadku zespołu zamrożonego barku zdjęcie RTG powinno być „czyste" tzn. powinno wykluczyć zmiany kostne.

- **USG**, które oceni staw czynnościowo. Specjalista wykonujący badanie powinien szukać pogrubiałego więzadła kruczo-ramiennego, które w zajętym barku będzie mieć grubość ok 3 mm do średnio 1,34 mm w barku zdrowym. W USG Power Doppler obserwuje się dodatkowe unaczynienie więzadła SGHL, głowy długiej bicepsa oraz wewnętrznej strony pierścienia rotatorów - głównie mięśnia podłopatkowego [8].

- **MRI** wykazywać będzie głównie pogrubiałe więzadło kruczo-ramienne. Pogrubiała będzie też torebka stawowa oraz zmniejszeniu ulegnie objętość zachyłka pachowego. Badanie MRI największą wartość diagnostyczną ma po 3 miesiącach od wystąpienia objawów [9].

Sposoby leczenia:

- **Leczenie zachowawcze (nieoperacyjne):**

Przede wszystkim polega na jak najszybszym wdrożeniu odpowiedniej rehabilitacji.

W Fazie I i II działamy przede wszystkim przeciwbólowo poprzez zastosowanie fizykoterapii (np. prąd TENS i zimnolecznictwo). Należy jednak podkreślić, że najważniejszym elementem terapii jest zastosowanie adekwatnych technik terapii manualnej i systematyczna praca z terapeutą, który dobierze indywidualny zestaw ćwiczeń i zaprogramuje proces całej terapii. Co więcej badania śledzące przebieg terapii u 77 pacjentów w czasie 24 miesięcy wykazały, że elementem najbardziej istotnym w przyspieszeniu rehabilitacji są regularne ćwiczenia domowe [10].

Przykładowe techniki terapii manualnej poprawiające zakres ruchu w stawie ramiennym

Z mojej praktyki wynika, że najszybszy progres zakresu ruchu osiągają pacjenci uczestniczący w terapii 1-2 razy w tygodniu i ćwiczący w domu 3- 5 razy dziennie. Zaznaczam przy tym, że ćwiczenia domowe to zestaw, w którym każda jednostka nie przekracza 10minut. Ćwiczenia są tak dobrane żeby pacjent mógł ćwiczyć również w pracy.

Przykładowe ćwiczenia domowe, stosowane na różnym etapie usprawniania pacjentów:

Podczas terapii należy również zwrócić uwagę na prawidłową postawę ciała pacjenta, prawidłową ruchomość odcinka szyjnego i piersiowego kręgosłupa oraz prawidłową pracę przepony.

Czy rehabilitacja jest bolesna?

Rehabilitacja szczególnie w gabinecie może powodować dyskomfort związany z naprężaniem tkanek (w umownej 10 stopniowej skali bólowej zwykle proszę aby pacjent zgłaszał ból powyżej 4/10). Pacjent może odczuwać dyskomfort kilka godzin po terapii.

- **Leczenie operacyjne:**

Wskazania do operacji (kapsulotomii) to czas po 3 - 4 miesiącach od rozpoczęcia rehabilitacji, która nie przynosi żadnej poprawy. Nie spotkałem się osobiście z koniecznością przeprowadzenia jakiejkolwiek operacji w momencie kiedy pacjent regularnie uczęszcza na terapię i regularnie ćwiczy w domu. Operacja nie przyspieszy powrotu do pełnej sprawności.

- **Redresje pod znieczuleniem:**

Pacjent zostaje znieczulony całkowicie, następnie lekarz ortopeda wykonuje pewne manipulacje stawowe, mające na celu spowodowanie ponadrywanie tkanki włóknistej i zwiększenie zakresu ruchu.

Badania na grupie 125 pacjentów gdzie porównano grupę, u której zastosowano wyżej opisane leczenie z grupą pacjentów, u których zastosowano jedynie ćwiczenie udowodniły, że pacjenci u których wykonano redresję mieli finalnie gorszy zakres niż pacjenci, którzy byli poddani tylko ćwiczeniom. Co więcej u pacjentów po redresji występowały powikłania takie jak naderwanie mięśni stożka rotatorów, naderwanie przyczepu głowy długiej bicepsa czy uszkodzenia obrąbka panewki [11].

Czy jest sens wykonania takich procedur? Nie ma i ja zdecydowanie odradzam takie postępowanie.

Jak długo trwa cały proces leczenia – rehabilitacji?

Do mnie najczęściej trafiają pacjenci 3 - 5 miesięcy od rozpoczęcia objawów i w takim przypadku ich proces rehabilitacji trwa ok 7 -10 miesięcy do wyleczenia (brak bólu i pełny zakres ruchu).

Do 3 miesięcy od pierwszych objawów – wyleczenie następuje do ok. 6 – 7 miesiąca.

Powyżej 6 miesięcy od pierwszych objawów – czas do wyleczenia to ok. 14 miesięcy.

Przy braku rehabilitacji bark może się „odmrażać" ponad 24 miesiące a zakres ruchu może nie wrócić w pełni. Co więcej w tak długim czasie niemal na pewno powstaną kompensacje, które odbiją się w przyszłości na funkcji kręgosłupa i kończyny górnej.

Jak widzicie- im szybciej zespół zamrożonego barku zostanie właściwie zdiagnozowany, tym krócej trwa leczenie. Nie zmienia to jednak faktu, że ze względu na naszą fizjologię i procesy gojenia tkanek pewnych rzeczy nie przeskoczymy (przynajmniej na dzisiejszy stan wiedzy). Co za tym idzie rehabilitacja jest to długi i żmudny proces i - jak w tytule tego artykułu - uczy cierpliwości oraz pokory nie tylko pacjenta ale i samego fizjoterapeutę.

Piśmiennictwo:

1. Tamai K, Akutsu M, Yano Y. Primary frozen shoulder: brief review of pathology and imaging abnormalities. J Orthop Sci. 2014 Jan;19(1):1-5. doi: 10.1007/s00776-013-0495-x. Epub 2013 Dec 4. PMID: 24306579; PMCID: PMC3929028.

2. Fields BKK, Skalski MR, Patel DB, White EA, Tomasian A, Gross JS, Matcuk GR Jr. Adhesive capsulitis: review of imaging findings, pathophysiology, clinical presentation, and treatment options. Skeletal Radiol. 2019 Aug;48(8):1171-1184. doi: 10.1007/s00256-018-3139-6. Epub 2019 Jan 3. PMID: 30607455.

3. Lubis AM, Lubis VK. Matrix metalloproteinase, tissue inhibitor of metalloproteinase and transforming growth factor-beta 1 in frozen shoulder, and their changes as response to intensive stretching and supervised neglect exercise. J Orthop Sci. 2013 Jul;18(4):519-27. doi: 10.1007/s00776-013-0387-0. Epub 2013 Apr 19. PMID: 23604641.

4. Dean BJ, Lostis E, Oakley T, Rombach I, Morrey ME, Carr AJ. The risks and benefits of glucocorticoid treatment for tendinopathy: a systematic review of the effects of local glucocorticoid on tendon. Semin Arthritis Rheum. 2014 Feb;43(4):570-6. doi: 10.1016/j.semarthrit.2013.08.006. Epub 2013 Sep 26. PMID: 24074644.

5. van der Windt DA, Koes BW, Devillé W, Boeke AJ, de Jong BA, Bouter LM. Effectiveness of corticosteroid injections versus physiotherapy for treatment of painful stiff shoulder in primary care: randomised trial. BMJ. 1998 Nov 7;317(7168):1292-6. doi: 10.1136/bmj.317.7168.1292. PMID: 9804720; PMCID: PMC28713.

6. Prodromidis AD, Charalambous CP. Is There a Genetic Predisposition to Frozen Shoulder?: A Systematic Review and Meta-Analysis. JBJS Rev. 2016 Feb 23;4(2):01874474-201602000-00004. doi: 10.2106/JBJS.RVW.O.00007. PMID: 27490134.

7. Pedersen AB, Horváth-Puhó E, Ehrenstein V, Rørth M, Sørensen HT. Frozen shoulder and risk of cancer: a population-based cohort study. Br J Cancer. 2017 Jun 27;117(1):144-147. doi: 10.1038/bjc.2017.146. Epub 2017 May 18. PMID: 28524156; PMCID: PMC5520209.

8. Zappia M, Di Pietto F, Aliprandi A, Pozza S, De Petro P, Muda A, Sconfienza LM. Multi-modal imaging of adhesive capsulitis of the shoulder. Insights Imaging. 2016 Jun;7(3):365-71. doi: 10.1007/s13244-016-0491-8. Epub 2016 Apr 23. PMID: 27107871; PMCID: PMC4877356.

9. Mengiardi B, Pfirrmann CW, Gerber C, Hodler J, Zanetti M. Frozen shoulder: MR arthrographic findings. Radiology. 2004 Nov;233(2):486-92. doi: 10.1148/radiol.2332031219. Epub 2004 Sep 9. PMID: 15358849.

10. Diercks RL, Stevens M. Gentle thawing of the frozen shoulder: a prospective study of supervised neglect versus intensive physical therapy in seventy-seven patients with frozen shoulder syndrome followed up for two years. J Shoulder Elbow Surg. 2004 Sep-Oct;13(5):499-502. doi: 10.1016/j.jse.2004.03.002. PMID: 15383804.

11. Kraal T, The B, Boer R, van den Borne MP, Koenraadt K, Goossens P, Eygendaal D. Manipulation under anesthesia versus physiotherapy treatment in stage two of a frozen shoulder: a study protocol for a randomized controlled trial. BMC Musculoskelet Disord. 2017 Oct 11;18(1):412. doi: 10.1186/s12891-017-1763-2. PMID: 29020962; PMCID: PMC5637076.

Autor:

mgr fizjoterapii Łukasz Hawełka,

Terapeuta Manualny MT I, II

Specjalizuje się w fizjoterapii ortopedycznej

Właściciel HAWMED FIZJOTERAPIA I MEDYCYNA

ul. Dworcowa 58/VI, GLIWICE

www.hawmed.pl